P-10

骨縁下歯根破折を認めた永久切歯に補綴処置を行った１例

○橋口真紀子[1]，佐藤秀夫[2]，武元嘉彦[1]，菅 北斗[1]，合田義仁[2]，山本祐士[1]，白澤良執[1]，岩崎智憲[1]，山﨑要一[1]

1、鹿大 院医歯 小児歯

2、鹿大病 小児歯

【 目 的 】

歯の外傷において骨縁下歯根に破折線を認めた場合、経過不良から抜歯に至ることが多い。今回、外傷により歯頚側に歯根破折を生じた幼若永久切歯に対し、歯根完成後、牽引、補綴処置を行った１症例を報告する。

【 症例・治療経過 】

患　児：7歳9か月、男児

初診日：2014年1月28日

主　訴：上顎左側中切歯の歯根破折

現病歴：2014年1月25日に友人と遊んでいる際に上顎前歯部を強打した。受傷直後、近医を受診したところ上顎左側中切歯の歯根破折を認め、ワイヤー固定の処置を受けた。大学病院での精査、加療を勧められ受傷2日後に来院した。受傷直後は痛みを訴えていたが来院時、痛みは消失していた。

現　症：上顎右側中切歯から上顎左側乳犬歯までワイヤー固定されており歯の動揺、歯肉の腫脹は認めなかったが、軽度の打診痛を認めた。前方滑走時に咬合接触を認めた。デンタルエックス線検査及び歯科用CT検査の結果、歯根は未完成であり、歯頚側寄り1／3付近で歯根の水平破折を認めた。

経　過：初診時の固定状況は良好であり、2週間後に確認したが変化を認めなかった。その後、数回の脱離、再固定を繰り返し3か月後のエックス線検査の結果、経過は安定していた。その後1か月毎に診察し、受傷から5か月後に固定除去したところ、動揺に変化を認めなかった。エックス線検査の結果も破折部の状態に悪化を認めなかったため、再度固定し、経過観察とした。受傷から1年ほどで歯根は完成し、さらに1年経過後、唇側にワイヤーで固定していることで審美性の問題もあることから舌側固定へ変更した。その後半年が経過したところ固定脱離と歯肉腫脹で来院した際、動揺が強くなっておりデンタルエックス線写真でも症状悪化を認めた。このままでは保存が困難と考え、歯冠部を除去し、根管処置を行った。根管充塡後、根管内にワイヤーで作成したピンをセメントで固定し、パワーチェーンを使用して牽引した。2か月経過後、歯質が骨縁上にあることを確認し、補綴処置へ移行した。メタルコア装着後、歯肉の状態が落ち着くのを待って、最終印象を行い、現在は硬質レジン前装冠を装着し良好に経過している。

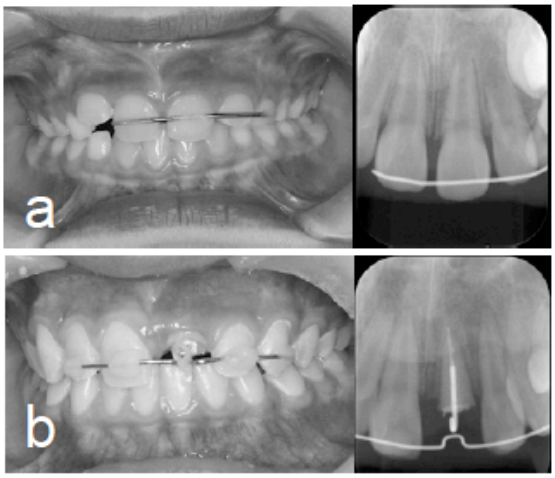

初診時（a）と牽引時（b）の口腔内写真ならびにデンタルエックス線写真

【 考 察 】

受傷直後は歯根が未完成であり、予後不良となることが予想された。長期間の固定の結果、歯根完成に至ったため、牽引、補綴処置に耐えうる状態となったと考えられる。外傷においての受傷直後の対応が保存の可否に大きな影響を及ぼすことが示唆された。

【 文 献 】

有田憲司：小児外傷における歯根破折の処置，小児歯誌，47(5)：683-692，2009.