P09

|3の異所萌出を伴った叢生歯列の咬合誘導

○中尾哲之、麻生郁子
なかお小児歯科

〔目的〕
|3の異所萌出を伴う叢生症例の咬合誘導を行った。その誘導法について検討した。
〔方法〕
初診時年齢:12歳8ヵ月、アングルⅠ級、ANB 4.9°,overjet 3.3mm,overbite 1.2mm上顎側方劣成長で|3が唇側低位に異所萌出

NO.7272 (1988.11.21生) 2001.08.03 矯正初診時

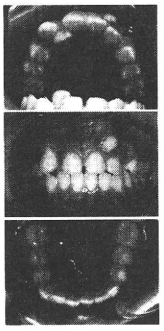

小臼歯抜歯、上顎側方拡大、|2を遠心移動し、|2と|3を入れ替えて配列

NO.7272 (1988.11.21生) 2005.12.20 動的治療終了時

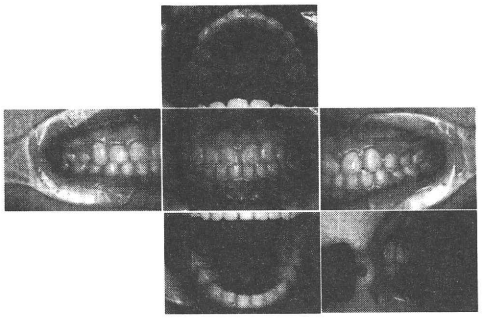

4年4ヵ月で動的治療を終了した。|2を|3にそして|3を|2に形態修正した。
〔考察〕
異所萌出がある場合、隣在歯との位置関係をパントモ、咬合法、CT等で精査し、慎重に決める必要がある。このケースでは|3を本来の位置に誘導するのは、|2の歯根を吸収する恐れがあるのでこの方法を取った。今後|3として使用する|2に咬合による影響が出るのかみて行く必要がある。

P10

吸唇癖に Functional Appliance とMFTを併用した上顎前突症例

○ 森高 久恵
もりたか小児歯科医院

〔経過〕 平成6年生まれの女児において、8歳時に下口唇を吸引する習癖に気付き、上顎前突の原因になっているので中止するよう指導したが、母親、患児ともに関心を示さなかった。9歳6ヵ月時に、吸唇癖を中止したいという希望がでたのを機会に咬合診断のための資料を採取し、吸唇癖の中止支援を開始した。無意識に下口唇が内側に翻転してしまうため、2ヵ月後にFunctional Appliance（以下FAと略す）を装着した。装着後、吸唇癖は1ヵ月で消失した。吸唇癖の再発防止のためFAを使用しながら、口腔周囲筋の安定を図る目的で口腔筋機能療法（以下MFTと略す）を開始した。MFTのレッスン5を終了した10歳8ヵ月時にAngle II級はI級に、オーバージェットは7.5mmから5.0mmに改善していた。この時点でFAを除去した。レッスン8を終了した12歳3ヵ月時にはAngle I級、オーバージェット6.0mm、オーバーバイト4.0mmであった。患児も母親も結果に満足し、矯正希望がなかったためMFTを終了した。
〔考察〕 口腔機能の学習の臨界期を考慮すると吸唇癖の中止支援は早期に実施すべきであるが、患児と母親の気持ちが熟すのを待って開始したことがFAの使用やMFTなどに患児と母親の協力が得られ本治療法が効を奏する結果となった。自覚していない口腔習癖に気付かせ、中止支援に応じてもらい、口腔機能を回復するためのMFTを成功させるには、正確な資料収集、綿密なカウンセリングにより医療者と患者が情報を共有し、信頼関係を維持することが重要と思われた。